

症例：84歳の女性。

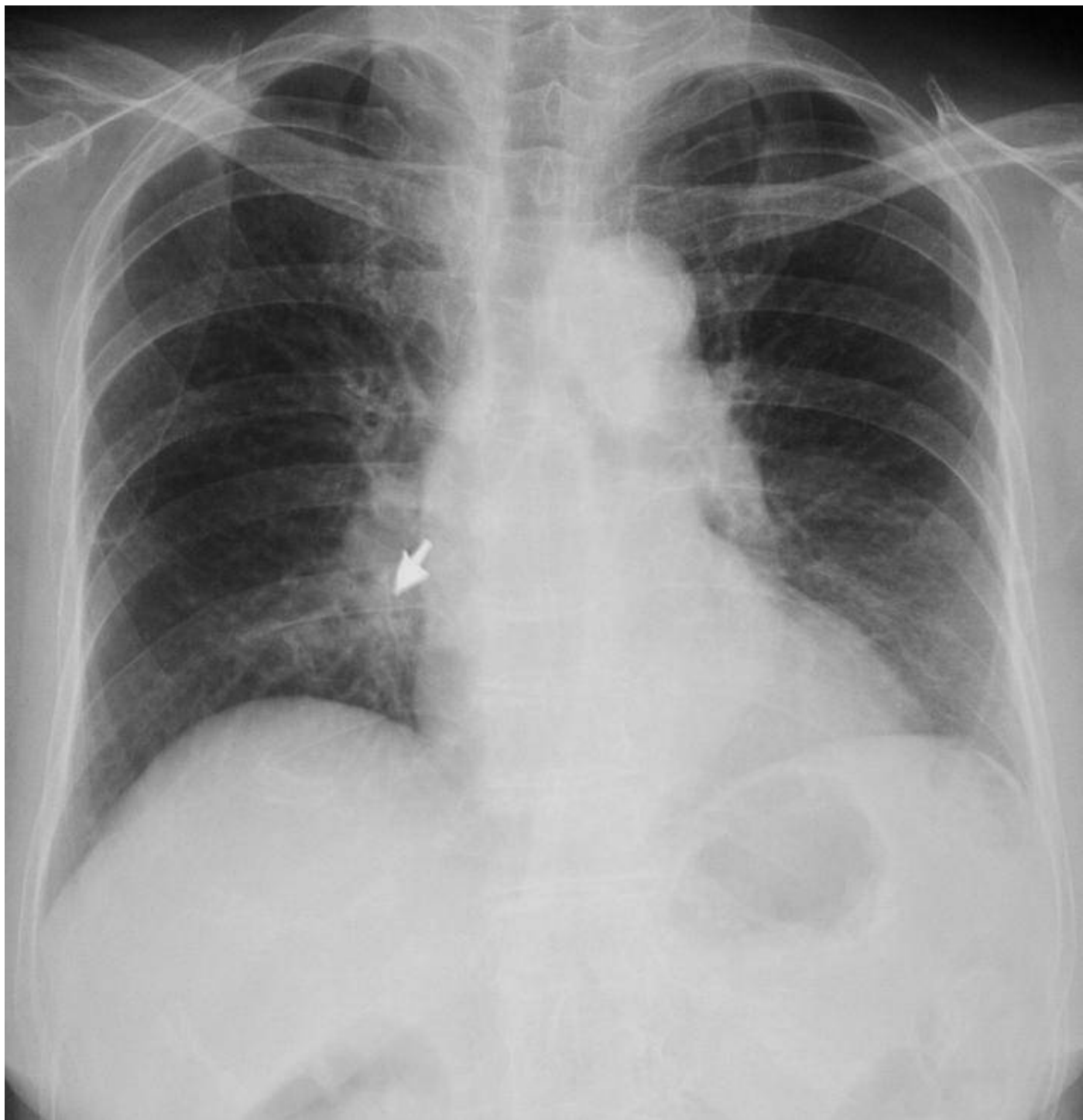主訴：特になし。

現病歴：

高血圧症にて定期的に通院中。定期受診。咳などの呼吸器症状はなし。診察前に、胸部単純X線写真のオーダーあり。実施してから、診察。

胸部単純X線写真（立位正面）を呈示。

胸部単純 X 線写真（立位正面）



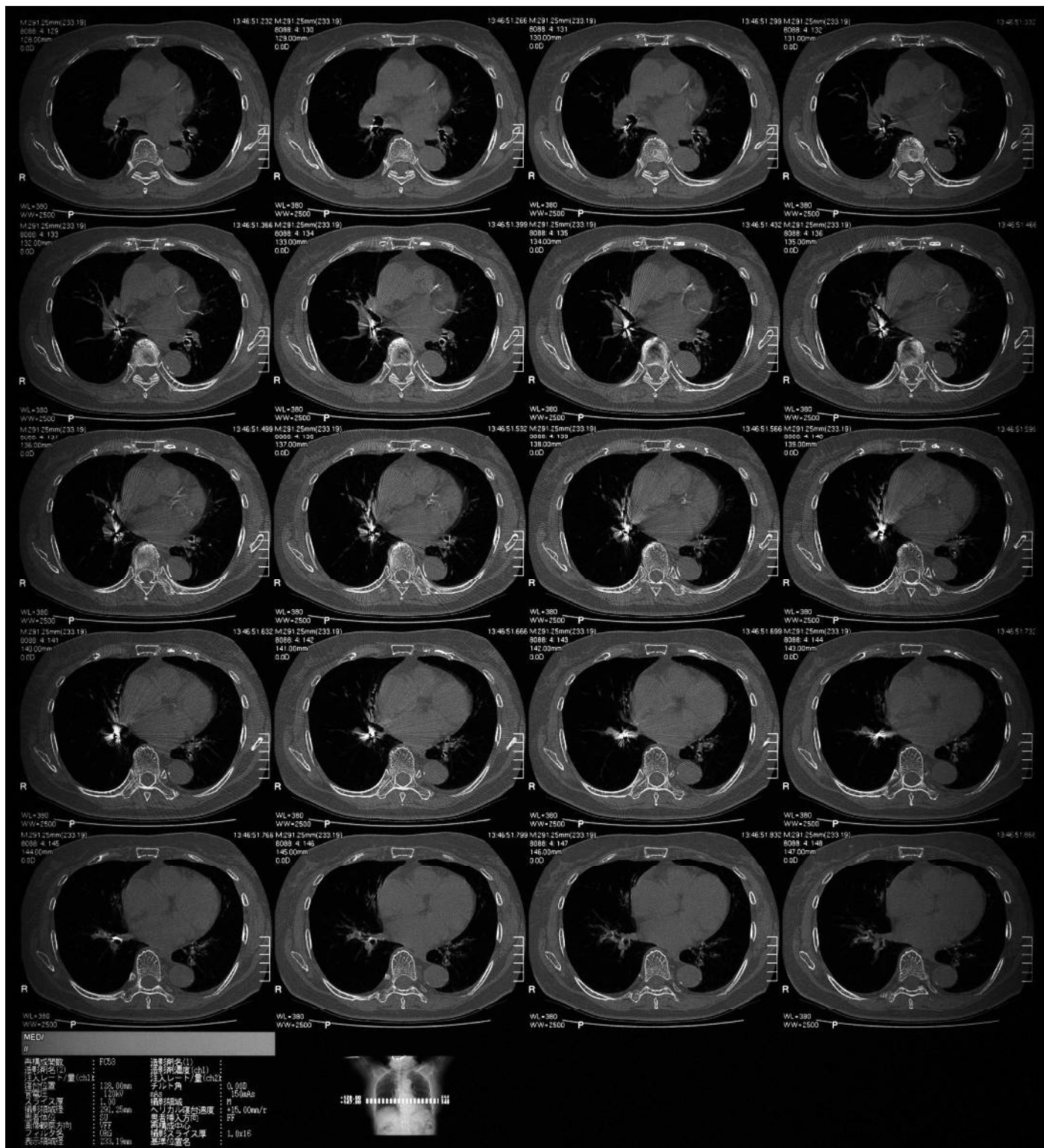患者さんに聞きたいことはありますか？

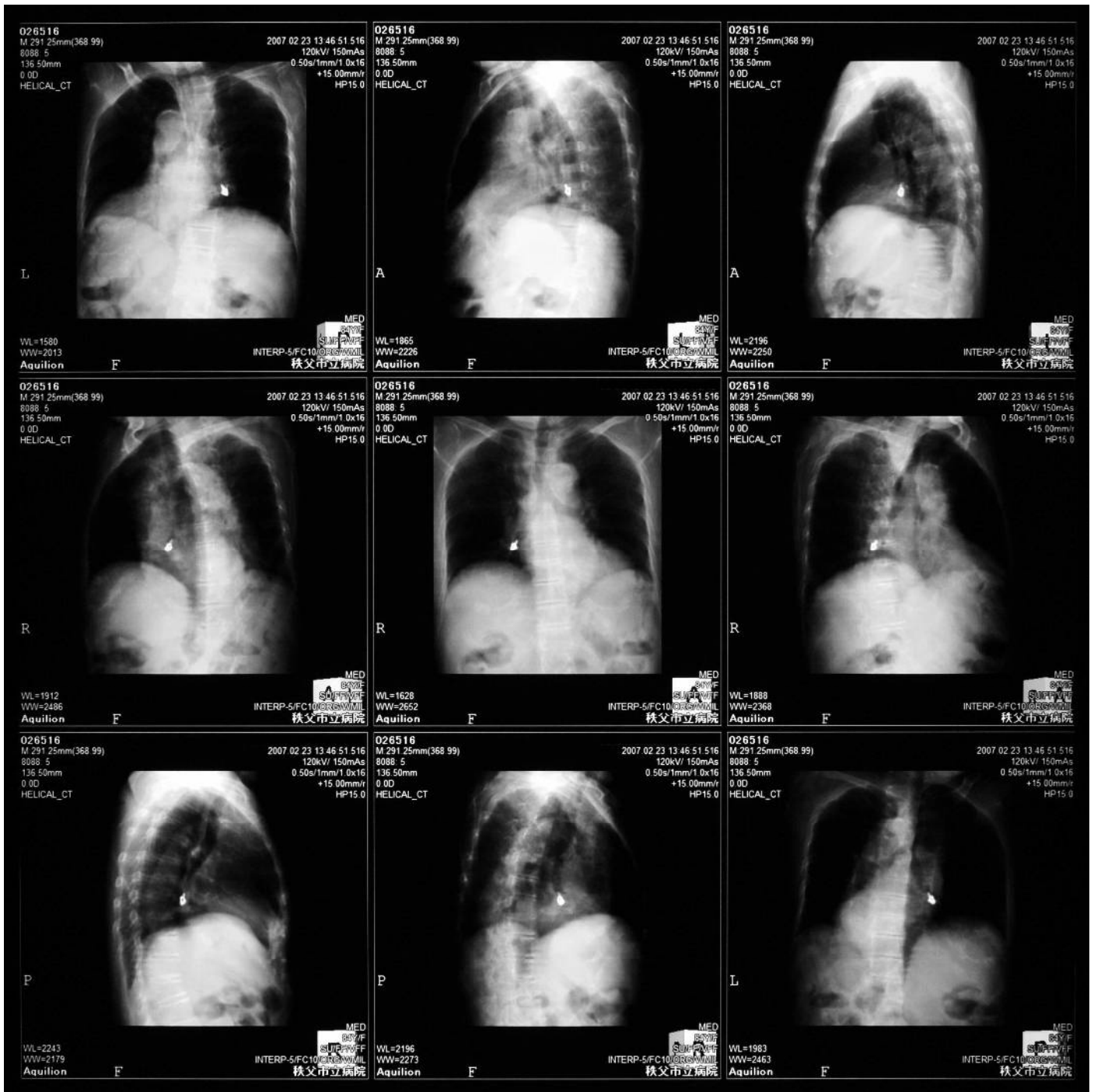
私も、矢印と思って放射線科技師に聞いてしまいました。

気管内異物の可能性ありと考え、患者さんに、かわったことがなかったと聞いたところ、差し歯がなくなってしまったとのことでした。

次に、胸部単純CTを呈示します。

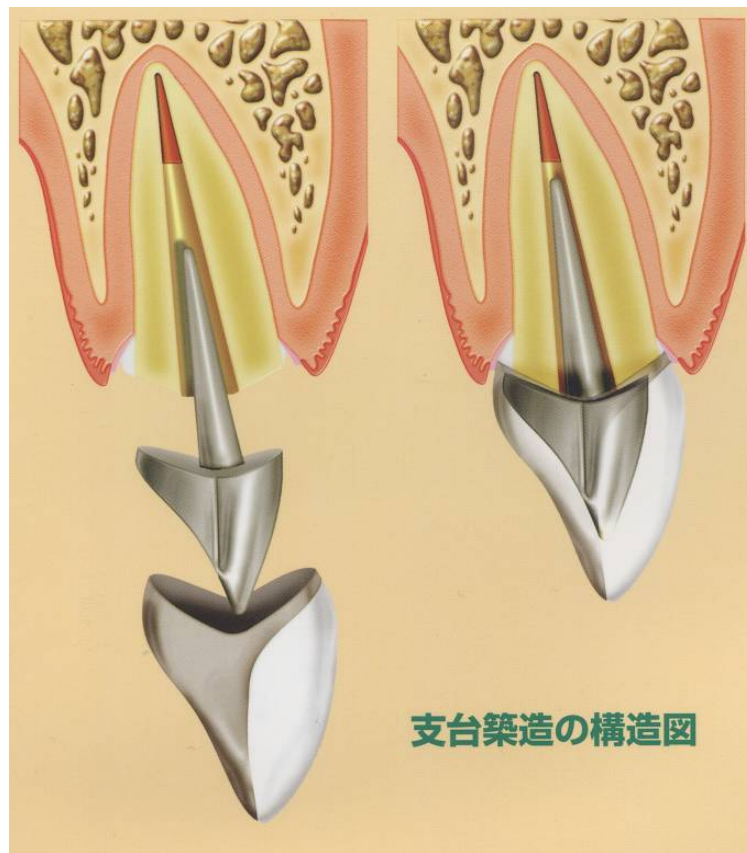
胸部単純 CT (縦隔条件)





差し歯が、右気管支に入ってしまったことが判明し、すぐ、高次医療機関に紹介し、気管支鏡にてとることができ、翌日には退院し、元気に外来を受診しました。

診断：気管内異物。



まさに、これそのものでした！